キリン“リンタ”の変形性関節症の状況について

右手根部の変形性関節症となり治療を行っているキリンのオス“リンタ”について、7 月に状況が悪くなり当園ホームページでお知らせしましたが、再び状況が悪化しており、現在の飼育状況や治療経過、今後の治療方針について詳しくお知らせします。また、当園 SNS を中心にたくさんの方より励ましのお声を頂いておりますことを、この場をお借りして、心より感謝申し上げます。今後もスタッフ一丸となり“リンタ”のためにできることを最大限努力していきます。

【飼育状況】

現在 13 歳の“リンタ”は 8 年前より右前肢手根部（人でいう手首の部分）の変形性関節症となり、関節が X 脚のように内側に曲がっている状態となっています。炎症などによる痛みが出る都度、鎮痛剤により症状を和らげる治療を行ってきました。2017 年“リンタ”のパートナーである“ユズ”が関節炎や蹄の伸びすぎなどにより亡くなったことをきっかけに、飼育方法を見直し、“リンタ”や今後飼育していくキリンたちが心身ともに健康で暮らせるように健康管理のためのトレーニングも始めました。“リンタ”にも自発的に協力してもらい、今までは出来なかった注射をすることができるようになり、定期的に採血し、健康状態を把握することができるほか、変形性関節症に効果が期待できるヒアルロン酸の注射も行うことができました。また、飼育下のキリンは野生の個体に比べ運動量が少なく蹄が伸びすぎることがあるので、運動場にはザラザラとした、蹄が削れる効果のある火山礫を敷き詰めています。しかし、“リンタ”は関節の変形により、蹄が本来伸びる方向ではなく横へそれて伸びてしまっているので、定期的な削蹄が必要です。まだ十分に削れるところまでは出来ていませんが、削蹄のトレーニングも行っています。少しずつではありますが“リンタ”のためにできることが増えてきています。

変形性関節症の完治は現在のところ難しいのが現状です。ヒアルロン酸の効果も目に見えて分かるようなものではありませんでした。そのような中、4 月中旬より夜間座って休まないことが度々見られるようになりました。同じ時期に娘の“カリン”が他園へ引越し、今まではなかった単独での飼育となり不安になってしまったことや、気温が高くなったことで外での運動量が増え、肢への負担が多くなってしまったことが原因の一つと考えられました。5 月にはリンタの新たなパートナーとして“ユン”が来園し、お互いの相性も良く“リンタ“の状態も良い方に向かえばと期待したのですが、その後も夜間座って休む頻度は少なく、6 月に入ってからは一度も座らなくなってしまいました。

この後も、様々な鎮痛剤で試行錯誤を繰り返した結果、7 月の半ば頃より歩様はぎこちないものの自発的に歩く様子も見られ状態が安定してきました。このことから、今までの安静を保つだけの治療ではなく、自発的に歩くことにより運動しさらに肢の状態が良くなるよ

うに努めました。その一方で、夜間座って休む行動は相変わらず見られませんでしたので、藁にも縋る思いで、立った姿勢でも寄りかかって休めるような丸太を寝室に設置しましたが、思うようには使ってくれていません。

　そのような状況の中、８月には、徐々に痛めていない左前肢への負担も現れ始め、起立姿勢も両前肢をかばうような歪んだ姿勢が目立つようになりました。８月９日には寝室から出たがらない様子や食欲不振が見られ、ここ数日は歩行時にバランスを崩し転倒しそうになることが度々見られるようになりました。何とか現状を乗り越え安定した状態となり、再び皆様と“リンタ”が会える日が来るように“リンタ”のためにできることを模索しながら今後も努力していきますが、現状では転倒し起立不能となるかもしれないという危機感も併せ持っています。しばらくリンタの展示はお休みし治療に専念しますので、ご覧いただけなくなりますが、どうかご了承ください。

【過去の治療詳細】
（７月２日ホームページ掲載分）
４月２７日：右前肢をたまに挙上。鎮痛剤の塗り薬を開始
４月 28 日：右前肢の挙上が増える。消炎鎮痛剤（注①）の経口投与を追加（２日間）
４月 30 日：症状良化。血液検査で大きな異常なし。塊状便が見られたため生菌剤投与開始
５月　２日：尿検査で大きな異常なし
５月　６日：再び右前肢の挙上が見られる。塗り薬を変更
５月　８日：ヒアルロン酸の注射を開始
５月１２日：症状変わらず。血液検査で大きな異常なし。鎮痛剤の経口投与再開（３日間）
５月１３日：塊状便が見られたため生菌剤の経口投与を再開
５月１６日：夜間座らず。２回目のヒアルロン酸注射
５月２０日：夜間座らず。歩きたがらない。消炎鎮痛剤の経口投与再開（３日間）
５月２２日：動きは良化したが、右前肢の挙上変わらず
５月２３日：３回目のヒアルロン酸注射
５月 25 日：夜間１時間座る
５月 26 日：夜間座らず。右前肢の挙上が目立つ。消炎鎮痛剤を変更（３日間）。副作用の予防のため胃薬を併用
５月 31 日：夜間１時間座る。歩様悪い。４回目のヒアルロン酸注射。消炎鎮痛剤の経口投与再開（３日間）
６月　４日：歩様安定。消炎鎮痛剤を増量し再開（２日間）
６月　５日：歩様は良化傾向。右前肢の挙上は変わらず
６月　６日：歩様正常。鎮痛剤の塗り薬を変更
６月　７日：夜間座らず（７日目）。血液検査でやや脱水気味。他大きな異常なし
６月　８日：歩きたがらない。消炎鎮痛剤をさらに増量し経口投与再開（２日間）

６月 10 日：放飼時に３本肢で歩く。消炎鎮痛剤を戻し増量して投与再開（3 日間）
６月１３日：歩様やや改善するが歩く速度は遅い。消炎鎮痛剤を変更して経口投与を継続（2 日間）
６月 14 日：夜間座らず（14 日目）
６月１５日：寝室の床材を肢への負担軽減目的におが粉とする。食欲やや低下したため消炎鎮痛剤を中止。胃薬は継続
６月 17 日：歩きたがらない。顔つきが良くない。食欲はやや戻る。消炎鎮痛剤を変更して経口投与再開（3 日間）
６月 20 日：歩きたがらない（一歩目がなかなか出ない）。食欲は回復傾向。
６月 21 日：夜間座らず（21 日目）
６月２２日：新たな関節炎治療薬の注射投与を試すがうまくいかず
６月 24 日：症状変わらず。食欲低下したまま停滞。新たな鎮痛剤（注②）の経口投与開始
６月 25 日：左右手根関節が不安定（歩行時ぐらつきあり）。鎮痛剤を増量し経口投与継続
６月 26 日：歩行やや改善、歩く回数・距離が増加（無理させず短時間で放飼終了）。食欲低下は変わらず。胃腸薬を変更、ビタミン剤の経口投与（注③）を追加
６月２８日：夜間座らず（28 日目）歩きたがらず。歩様悪化傾向。左右手根関節の不安定が目立つ。新たな治療薬の投与を追加（注④）
６月 29 日：歩様悪化傾向。後肢に体重をかける様子や、肢の運びのばらつきが見られる。
６月 30 日：歩様やや改善。

注①…消炎鎮痛剤（NSAIDs）と言われる種類の痛み止めで、解熱・消炎・鎮痛作用があります。胃潰瘍等の副作用が出ることがあります。特に症状の出やすい反芻獣（牛の仲間）では胃薬を併用したり、休薬期間を設けたりしながら慎重に投与しています。
注②…オピオイド鎮痛薬と言われる強力な痛み止めです。人で変形性関節症などの慢性疼痛の治療にも使われます。悪心や眠気などの副作用が見られることがあります。
注③…筋肉疲労の回復や神経修復を促すことで神経痛・関節痛が改善することを期待し補助的に飲ませています。
注④…神経障害性疼痛の治療に使われる薬です。

【最近の治療詳細】

７月　１日：オピオイド鎮痛薬と神経障害性疼痛治療薬を増量、食欲はやや回復
７月　２日：左右手根部の腫れがやや悪化
７月　６日：食欲は回復傾向、ボーっとしている様子がある（薬の副作用か）
７月　７日：食欲やや低下。歩様は安定、副作用かどうか判断するために、オピオイド鎮痛剤と神経障害性疼痛治療薬の減薬開始

７月１２日：歩様悪化、左手根不安定。午後より消炎鎮痛剤を追加（NSAIDs 追加）
７月１４日：動きがややスムーズになる。オピオイド鎮痛薬の減薬終了
７月１７日：肢への負担軽減のために放飼場に砂を蒔く。リンタ気にする。歩様不安定はやや改善、食欲はやや悪化。
７月１９日：歩様は比較的スムーズ、消炎鎮痛剤（NSAIDs）変更
７月２１日：北海道大学（獣医外科研究室・奥村先生）の診療
７月２２日：転倒に注意しながらなるべく運動させるように、治療方針を確認
７月２３日：体幹のゆがみが気になる
７月２６日：肢の運びのばらつきはあるが、自ら動こうとする気がある。
８月　１日：歩様不安定やふらつきは少なく、安定してきている。体のゆがみ。
８月　３日：慎重な歩様だが、自発的な動きは多い。
８月　６日：食欲あり。枝葉への反応もよい。
８月　９日：扉を開けても出ようとせず。無理せず放飼なし。旋回時の左右前肢のぐらつき。日中は寝室内でそれなりに動きあり。
８月１１日：なんとか外に出る。右前肢の負重弱。消炎鎮痛剤（NSAIDs）の種類変更。
８月１２日：状態変わらず。動くと四肢不安定。後肢への負重が増える。食欲低下傾向
８月１３日：左右前肢の負重バランスが悪化。食欲さらに低下。

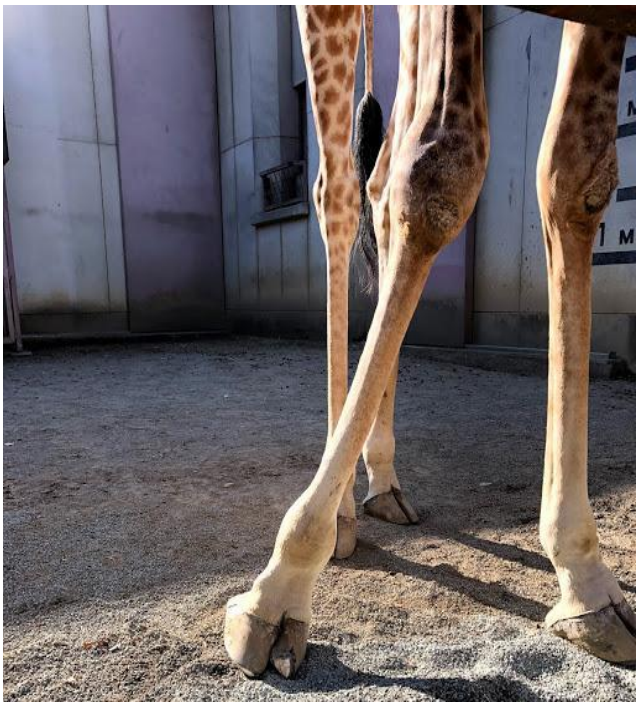

※最近の“リンタ”と(写真左)、変形性関節症の右手根関節（人でいう手首）(写真右)

盛岡市動物公園 **ZOOMO**

キリン担当・獣医師・スタッフ一同